

П.С. Юдин, Л.П. Юдин, М.К. Поляков, К.В. Щербаков (ООО "З Д - Диагностика", г. Москва, стоматологическая клиника "Карат" г. Новокузнецк)

### **Установка имплантата в эстетически значимой зоне с программой SimPlant**

Представляемая компанией "ЗД-Диагностика" на российском стоматологическом рынке программа Simplant, разработанная компанией Materialise Dental, Leven, Belgium около двадцати лет назад, занимает большую часть быстро растущего мирового рынка в указанной области именно потому, что наступило время качественно другого подхода к дентальной имплантации, имплантации выполняемой с помощью компьютера. Изложенные в настоящей статье некоторые результаты клинического опыта стали возможными благодаря сотрудничеству стоматологической клиники "Карат" и компании "ЗД-Диагностика», которым удалось в короткие сроки выстроить логистические схемы, успешно передавать, обрабатывать, хранить большие объемы цифровой информации и производить хирургические шаблоны по технологии Materialise для быстрой эффективной и эстетической реабилитации стоматологических пациентов с отсутствием зубов. Установка имплантатов, управляемая компьютером, более точна, нежели ручная установка и достаточное число исследований проведенных в мире это убедительно показывают. Эффективность планирования имплантации и технологически простое лечение достигается за счет применения специальных инструментов для сверления и установки имплантатов в точно запланированное положение. Кроме того, имплантаты могут быть немедленно установлены вместо только что удаленных зубов с большей долей уверенности в успехе. Этот протокол, основанный на компьютерном 3D планировании, позволяет устанавливать имплантаты с помощью хирургического шаблона с опорой на слизистую оболочку (безлоскутная технология) и делает возможным использование несъемных протезов по технологии Immediate Smile Bridge замещая от 3 до 14 отсутствующих зубов подряд немедленно после хирургического вмешательства. Имплантаты и протез устанавливаются одновременно во время одного единственного приема. Наконец, можно предвидеть и точно рассчитать стоимость лечения на основании протетически направленного плана и согласованного с пациентом лечения (2). Программа Simplant представляет логически обусловленный понятный и доступный любому врачу метод переноса данных виртуального предоперационного планирования в полость рта пациента, что гарантирует предсказуемый хирургический и, как следствие, протетический результат лечения. Очевидно чтобы

считаться явным преимуществом технология управляемой компьютером дентальной имплантации должна решить, по крайней мере, три задачи: повышение эффективности дентальной имплантации по стоимости и по времени; повышенная точность по сравнению с другими методами; высокая предсказуемость результатов (1,7,9).

В начале развития современной имплантологии, главной заботой специалиста было добиться выживания имплантатов и сохранения окружающих тканей. За последнее десятилетие появилось понимание, что эстетика так же важна для успеха окончательной стоматологической реставрации как и само здоровье. Всемирная организация здравоохранения определила здоровье как "состояние полного физического, умственного и социального благополучия, а не только отсутствие болезней и немощь." Пациенты все чаще требуют высококачественных эстетических реставраций, которые прекрасно функционируют. Это существенное отличие от имплантации первых лет остеоинтеграции, когда многие из имплантатов размещенных в верхнечелюстной области и других эстетически значимых областях не соответствовали требованиям сегодняшнего дня, что подтверждается многочисленными исследованиями(3-5). Следует отметить что имплантаты в переднем отделе верхней челюсти имеют выживаемость сходную для других сегментов челюсти. Практически нет отличий в выживаемости имплантатов с точки зрения их анатомического расположения (11-13). Генри с соавт. сообщили что показатель успеха имплантации около 96% достижим для замены одиночного зуба в переднем отделе верхней челюсти. Однако они также утверждают что повторно имплантировано около 9% имплантатов из-за эстетических требований пациентов в этом сегменте (6,8). Это подчеркивает исключительную важность эстетики как важнейшего фактора успеха имплантации и удовлетворенности пациентов. Размещение и восстановление одного или нескольких зубов в эстетической зоне является особенно сложной областью для клинициста, особенно с недостатками в мягких тканях или кости. Сохранение или создание мягкой ткани необходимой для создания иллюзии естественного зуба часто сложной и трудно достижимая задача (10). Размещение зубного имплантата в эстетической зоне это технически сложная процедура где мало места для ошибок. Небольшая неточность в позиционировании имплантата или неправильное обращение с мягкой или костью может привести к эстетическим недостаткам и неудовлетворенность пациента. Согласно рекомендациям Tischler M. 2004 (14), хирург должен применять консервативный

дизайн лоскута; давать правильную оценку существующей кости и мягких тканей, учитывать время размещения имплантата правильно и, что очень важно - визуализировать трехмерную позицию имплантата.

В данной статье представлен клинический случай который показывает возможности использования программы Simplant для идеального позиционирования имплантата и некоторые другие способы успешного лечения, которые могут быть реализованы в различных ситуациях при замене отсутствующих зубов в эстетической зоне. Приведем, в качестве примера, ситуацию, когда отсутствующий верхнечелюстной левый центральный резец был восстановлен при помощи предварительного протетического планирования в программе SimPlant а имплантат установлен одновременно с использованием костной пластики для увеличения объема кости альвеолярного гребня.

22-х летняя пациентка Б. выразила желание заменить недостающий 21 зуб который был утрачен в результате осложненного кариеса. Удаление по словам пациентки было очень травматичным и она в течении двух лет пользовалась косметической пластинкой потому что ей было отказано в имплантации многими врачами. Пациентка здорова, с хорошей гигиеной полости рта. Клинический анализ показал, что слизистая оболочка достаточно эластична и ее толщина была оценена как приемлемая. Рентгенографическая оценка показала что при достаточной высоте и мезио- дистальной ширине альвеолярной кости в области имплантации для размещения имплантата категорически недостаточно кости в вестибулооральном направлении. Альвеолярный гребень значительно резорбирован лабиально и имеет также недостаточную плотность.

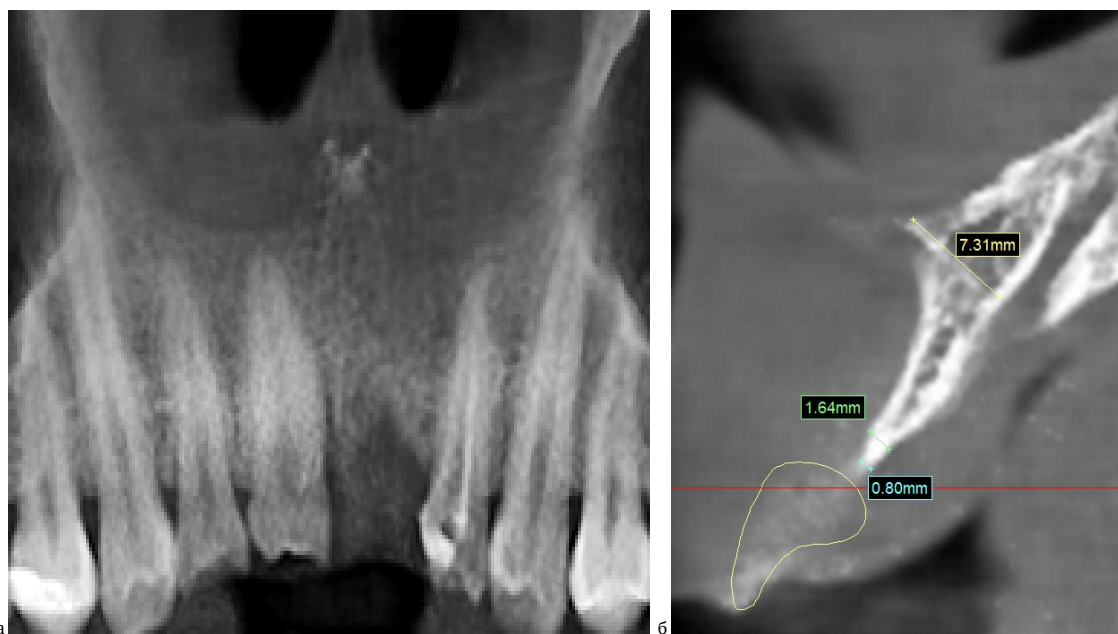


Рис.1.а) При приемлемом мезиодистальном расстоянии, б) вестибуло-оральные размеры альвеолярного гребня в области отсутствующего 21 зуба категорически недостаточны для размещения имплантата, неблагоприятные условия усугубляет близкое расположение резцового канала

Для достижения успешного эстетического результата, имплантация в эстетической зоне пациентки Б. потребовала тщательной предоперационной диагностики и планирования лечения. Оценка ее ожиданий имела для нас первостепенное значение. Если пациент имеет нереалистичные ожидания, осторожное и деликатное объяснение поможет избежать досадных недоразумений во взаимоотношениях врача и пациента. Навыки всей команды: ортопеда, хирурга - имплантолога, и зубного техника помогли разработать и выполнить комплексный, хорошо обоснованный и последовательный план лечения. Такая совместная работа была крайне необходима для достижения хорошего результата.

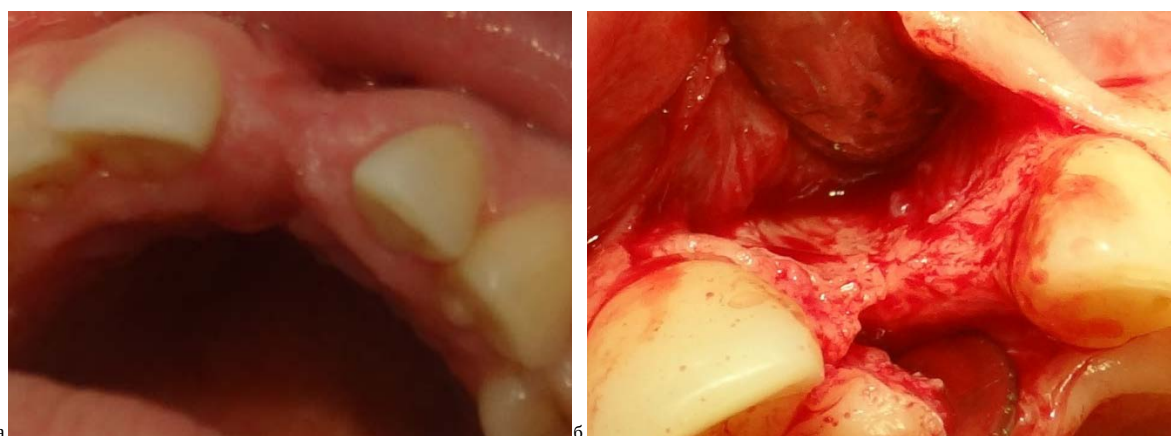


Рис.2. а) Имплантат 21 зуба планируется разместить в середине межзубного пространства на расстоянии 1,5 мм. от соседних зубов с учетом анатомических особенностей расположения и величины резцового отверстия, б) возможности расположения имплантата в фациально-палатинальном размере альвеолярной кости существенно затруднены преимущественно с лицевой стороны. Без проведения пластики аутокостью имплантация невозможна в принципе.

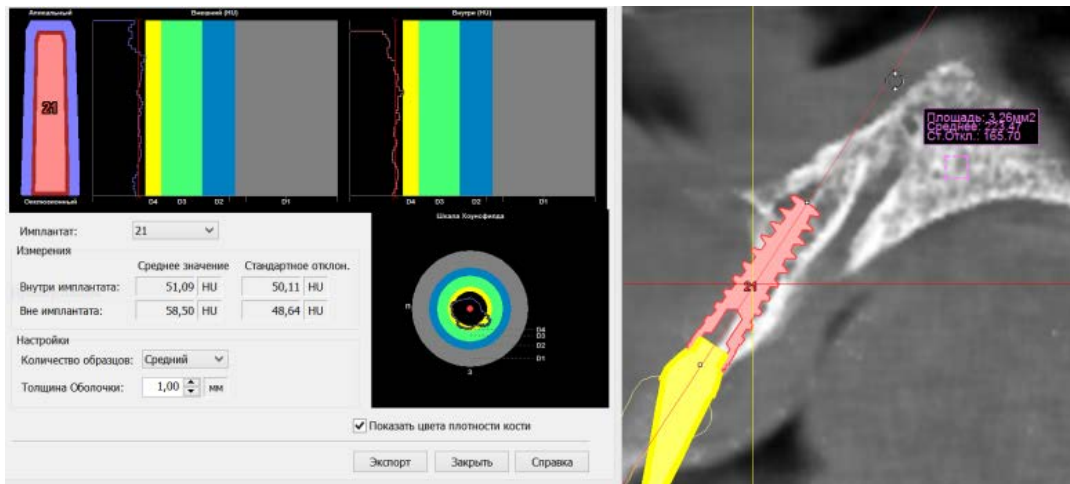


Рис.3. Качество доступной кости на верхней челюсти является недостаточным, поэтому учитывая значительный лабиальный дефект альвеолярного гребня решено имплантат 21 зуба установить используя костный трансплантат и управляемую регенерацию кости. Адекватное использование этих методов в сочетании с идеальным планированием имплантации в программе SimPlant позволяет надеяться на успешное лечение.

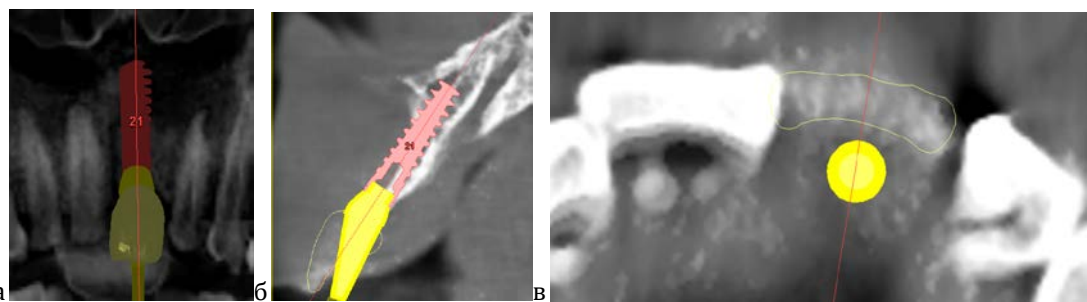


Рис.4. а) На этапе планирования после изучения компьютерной томограммы вывод о недостатке кости и плохом ее качестве подтвердился, тогда было принято правильное, как показала практика, решение о проведении двухэтапной имплантации с использованием одновременной костной аутопластики. б) На этапе предварительного планирования был выбран имплантат компании Альфа Био длиной 16 мм. диаметром 3,3 явно превышающим мезиодистальный размер альвеолярного гребня, с учетом возмещения недостающей кости трансплантатом. в) Оптимальное эстетическое расположение имплантата зависит от надлежащего трехмерного позиционирования в четырех позиционных параметрах: букколингвальном, мезиодистальном и апикорональном, а также от углов его наклона. Имплантат спланировали таким образом, что щечный аспект не касается воображаемой линии соединяющей режущие края соседних зубов.

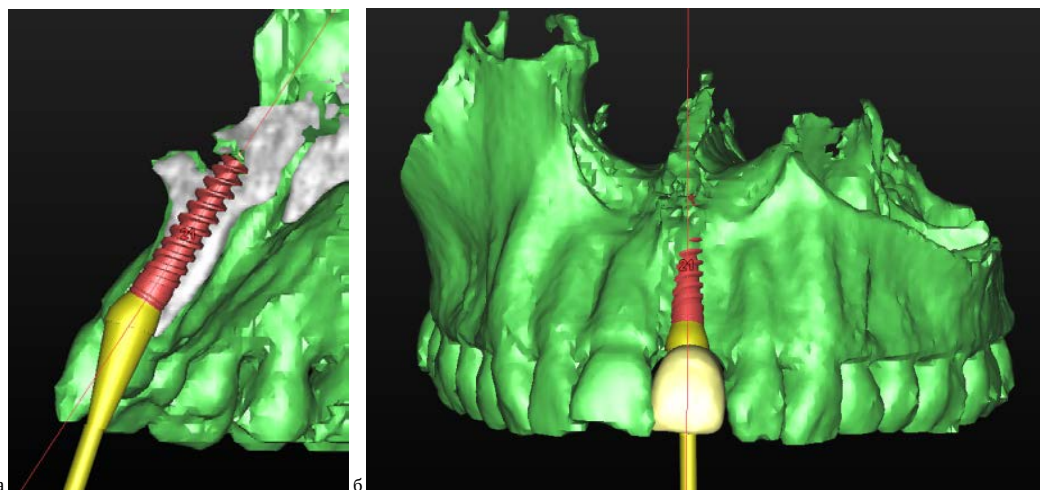


Рис.2. а) Абатмент ангулирован палатинально для эстетического положения искусственной коронки, но только с помощью хирургического шаблона - направителя можно обеспечить правильность ее установки, так как невозможно точно представить угол наклона имплантата и исправить его во время операции. б) На верхней челюсти передняя стенка альвеолы отсутствует, во время операции планируется восстановление объема и качества кости аутопластикой.

Хирургический подход был тщательно спланирован по принципам Tischler M. (2004) для размещения имплантата в эстетической зоне (14). Мы применили обычный хирургический подход: слизисто-надкостничный лоскут был откинут горизонтальным разрезом на небном аспекте альвеолярного гребня. (Рис. 2-б), оценка кости и мягких тканей была осуществлена самым тщательным образом во время планирования, но главным аспектом все же была визуализация трехмерной позиции имплантата. Оптимальное эстетическое расположение имплантата зависит от надлежащего трехмерного позиционирования (2,6,9,13). Четыре позиционных параметра были тщательно рассмотрены в ходе планирования имплантации. Таковы букколингвальная, мезиодистальная и апикорональная позиции имплантата, а также углы его наклона. Тщательно разработанный в компьютерной программе Simplant план стал как показала практика, основой успеха. Принятый план был согласован и одобрен пациенткой.

По заказу клиники "Карат" компанией "3 Д Диагностика" был изготовлен назубный хирургический шаблон через который осуществлено сверление для подготовки ложа имплантата в правильном положении выбранном во время планирования. Операция была выполнена согласно общепринятым принципам. Использовали инфильтрационную анестезию, слизисто-надкостничный лоскут был откинут горизонтальным разрезом на небном аспекте альвеолярного гребня. (Рис. 2-б). Точка установки имплантата в кости была отмечена с помощью шаровидного бора вставленного через втулку хирургического шаблона. Отметим что из-за недостатка кости сверление было сложным, но последовательное сверление 2 мм., а затем и 2.8 мм. длинными сверлами поставляемыми для операций компанией "3 Д Диагностика" Москва, оказалось достаточным для установки имплантата Альфа Био диаметром 3,3 мм. Затем, полученный из ретромолярного пространства на нижней челюсти, костный трансплантат был измельчен с помощью костной мельницы, смешан с кровью реципиента. Аутокостью восполнен лабиальный участок альвеолярной кости. Одномоментно, костнопластическим материалом (Bio-Oss) восполнен лабиальный участок альвеолярной кости, закрыт нерезорбируемой мембраной (Bio-Gide), лоскут возвращен на место и ушит швами (Vicril).



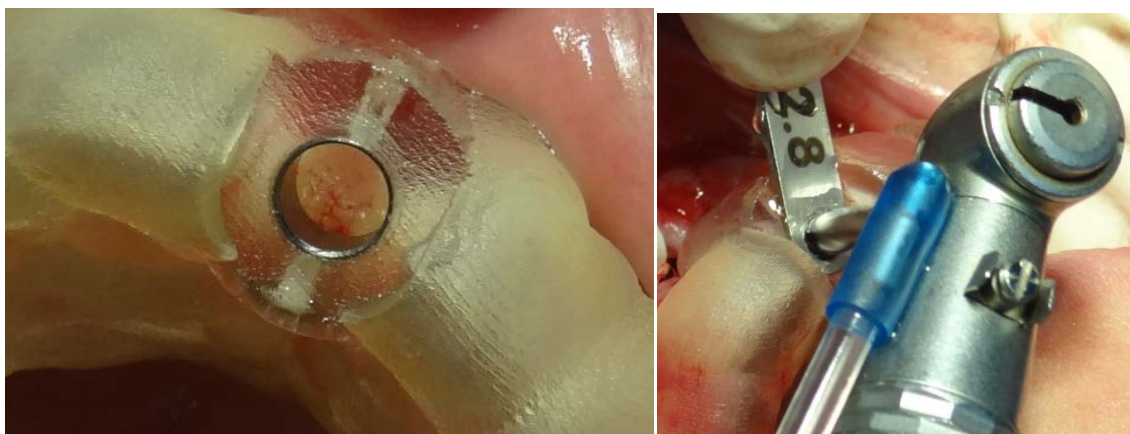


Рис.3. а) на зубный хирургический шаблон через который осуществлено сверление для подготовки ложа имплантата в правильном положении выбранном во время планирования, б) последовательное сверление 2 мм, а затем и 2,8 мм. длинными сверлами поставляемыми для операций компанией "З Д Диагностика" Москва, оказалось достаточным для установки имплантата Альфа Био диаметром 3,3 мм.

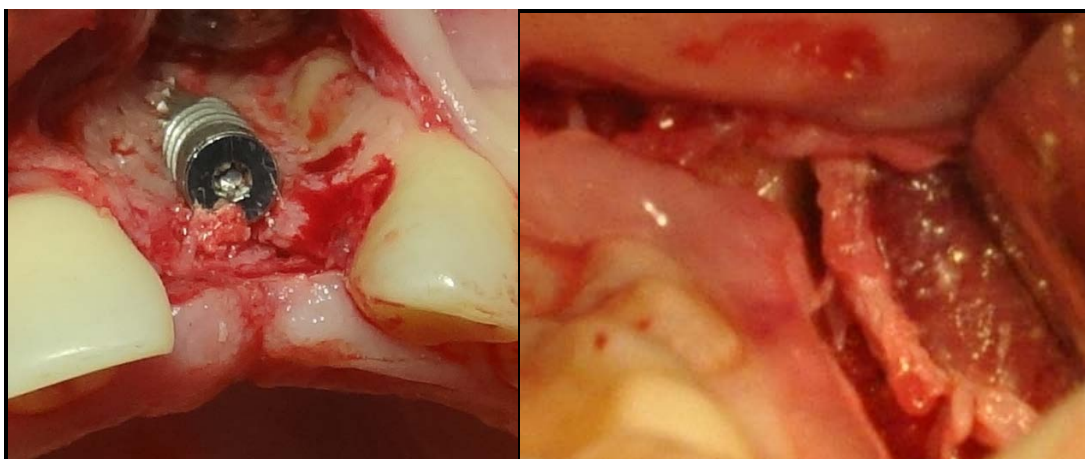


Рис.4. а) окончательный этап установки имплантата Альфа Био диаметром 3,3 мм. б) полученный из ретромолярного пространства на нижней челюсти, костный трансплантат был измельчен с помощью костной мельницы

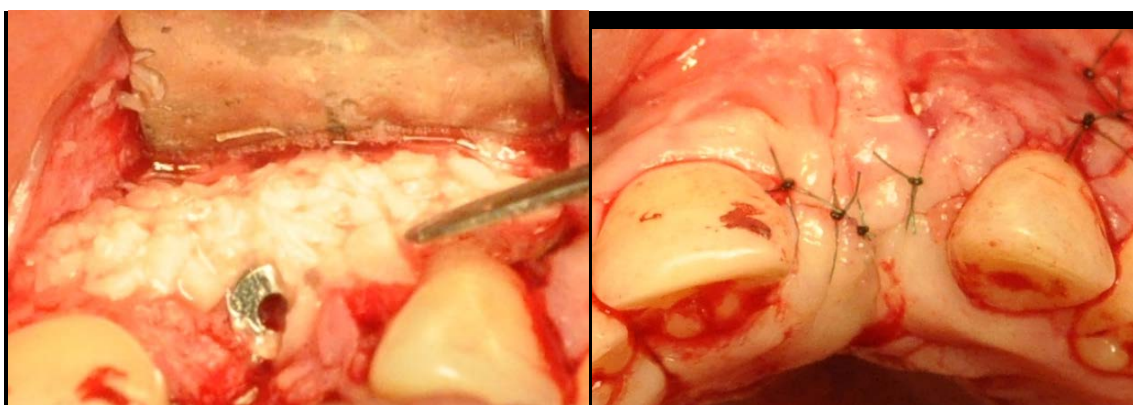
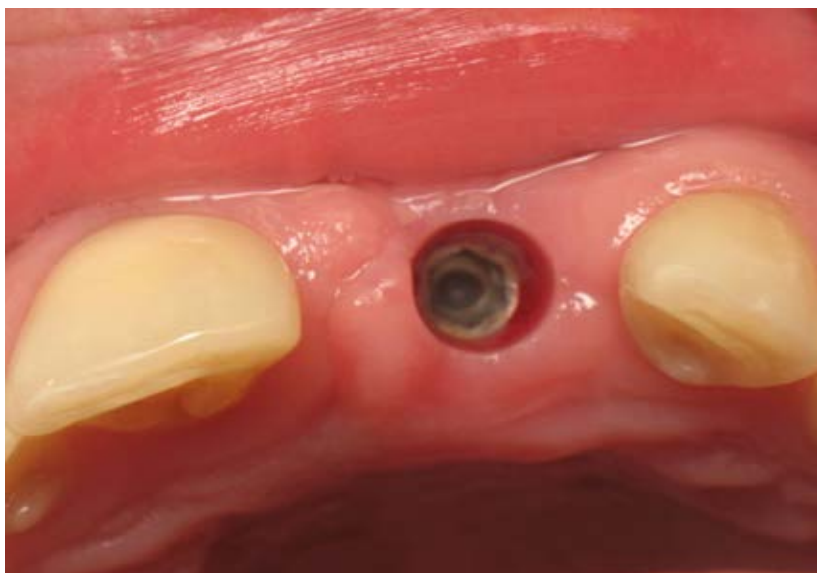
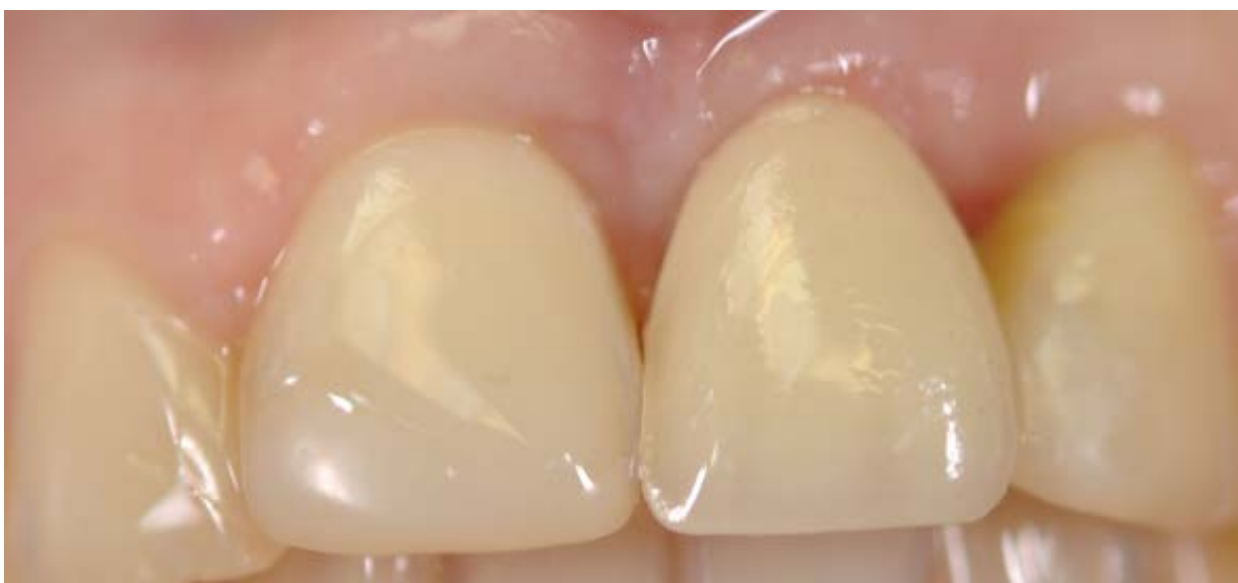
Рис. 5. а) костный трансплантат был измельчен с помощью костной мельницы, смешан с кровью реципиента. Аутокостью восполнен лабиальный участок альвеолярной кости. Одновременно, костнопластическим материалом (Bio-Oss) восполнен лабиальный участок альвеолярной кости, закрыт нерезорбируемой мембраной (Bio-Gide), б) лоскут возвращен на место и ушит швами (Vicril).



*Рис.6. Размер углубления десны апикально в 2 - 3 мм к воображаемой линии соединения имплантата с абатментом в середине расстояния до соседних зубов рекомендуется для двухступенчатой имплантации без десневой рецессии*

На этапе протезирования установлен трансфер и снят оттиск по методике закрытой ложки. В лаборатории стандартный абатмент отфрезерован, сформирован уступ ниже уровня десны на 1.5 – 2 мм., отмоделирован и отлит металлокерамический каркас, который после примерки во рту пациента был облицован керамической массой «Noritake» цвет А2 по шкале «Vita». После примерки металлокерамической коронки и окклюзионной коррекции коронка была установлена на временный цемент «Temp Bond».



*Рис.7. Металлокерамический каркас облицован керамической массой «Noritake» цвет А2 по шкале «Vita». Десневой край выглядит идеально.*



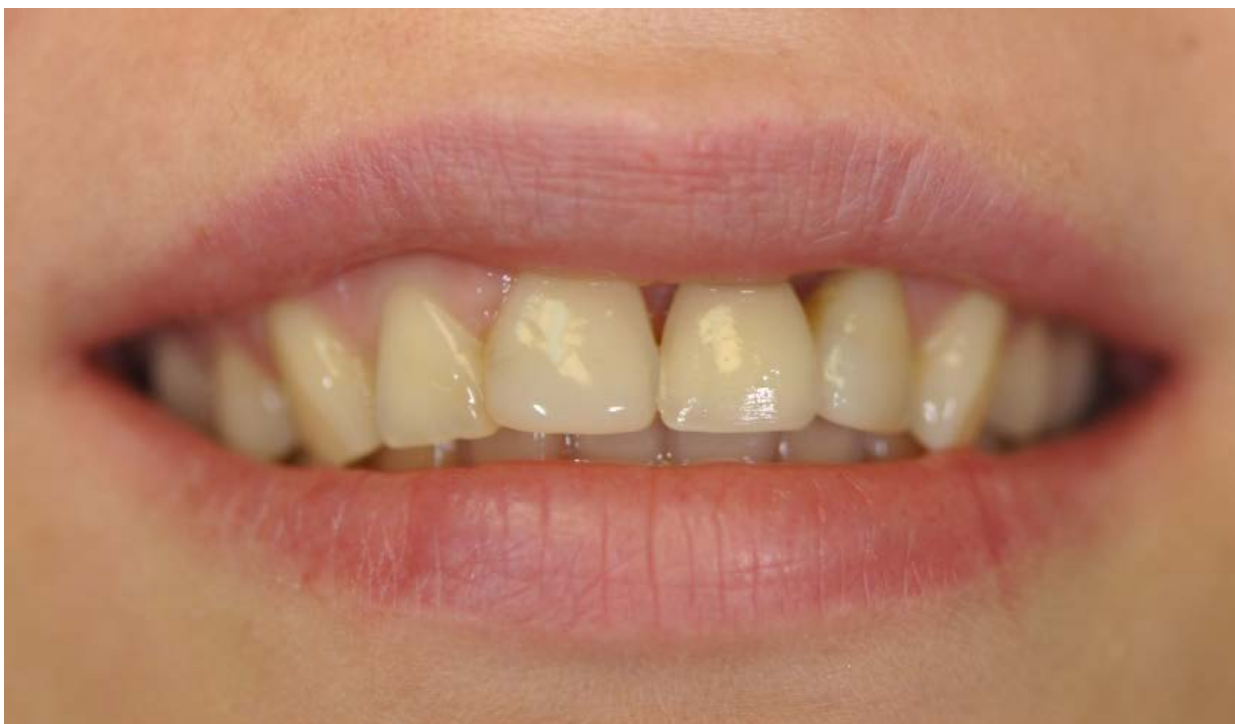

Рис.8. Пациентка удовлетворена проделанной работой и ее результатом.

Пациентка продолжала пользоваться косметическим протезом изготовленным ранее после коррекции в течении 8 месяцев, после чего раскрытие имплантата осуществлено с помощью того же хирургического шаблона. Протезирование металлокерамической коронкой по стандартной методике закончилось цементной фиксацией и не вызвало никаких трудностей. Пациентка удовлетворена проделанной работой и ее результатом.

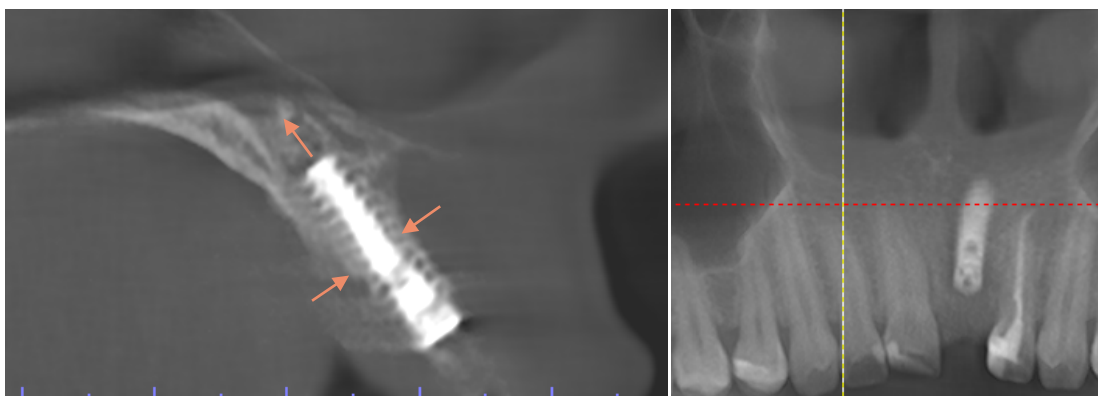


Рис.9. На контрольной компьютерной томограмме верхней челюсти на месте отсутствующего 21 зуба установлен имплантат в сагиттальной плоскости косо-дистально, расстояние до вершины 22 зуба-3мм, расстояние до дна носовой полости 6 мм. неизменной костной ткани. Основание имплантата окружено костной тканью, расстояние до края имплантата с небной стороны 2 мм, с вестибулярной стороны 2 мм. неизменной костной ткани.

**ВЫВОДЫ.** Успешная замена утраченных зубов посредством установки имплантатов представляет значительный успех в стоматологии, причем особое место в практике имплантологов занимают пациенты с отсутствием зубов в эстетически значимой зоне на фронтальном участке верхней челюсти. Имплантат одиночного зуба чаще размещают в середине межзубного пространства на расстоянии 1,5 мм. от соседних зубов с учетом анатомических особенностей расположения резцового отверстия. Если резцовое отверстие велико то возможности расположения имплантата в фациально-палатинальном размере альвеолярной кости существенно сокращаются преимущественно с лицевой стороны. Кроме того качество доступной кости на верхней челюсти часто является недостаточным, поэтому на верхней челюсти с дефектами альвеолярного гребня в

настоящее время имплантаты устанавливаются используя костные трансплантаты и управляемую регенерацию кости. Адекватное использование этих методов невозможно без идеального предхирургического планирования с помощью программы SimPlant и проведения самой операции дентальной имплантации с хирургическим шаблоном направителем Surgery Guide что позволяет успешное лечение почти любого сложного случая.

## Литература

1. Юдин П.С., Юдин Л.П. Управляемая дентальная имплантация: от томографии к хирургическому шаблону // Дентальная имплантология и хирургия // - 2011 - N4-5, С. 122-129
2. Юдин П.С., Юдин Л.П. Предоперационное планирование дентальной имплантации с помощью специализированного программного обеспечения SimPlant. Российский вестник дентальной имплантации -2012-С. 9-19
3. Adell R, Lekholm U, Rockler B, et al. A 15-year study of osseointegrated implants in the treatment of the edentulous jaw. *Int J Oral Surg* 1981;10(6):387-416.
4. Brånemark PI, Svensson B, van Steenberghe D. Ten-year survival rates of fixed prostheses on four or six implants ad modum Brånemark in full edentulism. *Clin Oral Implants Res* 1995;6(4):227-31.
5. Eckert SE, Wollan PC. Retrospective review of 1170 endosseous implants placed in partially edentulous jaws. *J Prosthet Dent* 1998;79(4):415-21.
6. Ganz SD Computer-aided design/computer-aided manufacturing applications using CT and cone beam CT scanning technology. *Dent. Clin. North Am.* 2008 Oct;52(4):777-808
7. Henry PJ, Laney WR, Jemt T, et al. Osseointegrated implants for single-tooth replacement: a prospective 5-year multicenter study. *Int J Oral Maxillofac Implants* 1996;11(4):450-5.
8. Higginbottom FL, Wilson TG Jr. Three-dimensional templates for placement of root-form dental implants: a technical note. *Int J Oral Maxillofac Implants* 1996;11(6):787-93.
9. Tardieu PB., Rosenfeld AL. The art of computer-guided implantology. Quintessence Publishing, 2009, 221 с.
10. Schmitt A, Zarb GA. The longitudinal clinical effectiveness of osseointegrated dental implants for single-tooth replacement. *Int J Prosthodont* 1993;6(2):197-202.
11. Lekholm U, Wannfors K, Isaksson S, et al. Oral implants in combination with bone grafts. A 3-year retrospective multicenter study using the Brånemark implant system. *Int J Oral Maxillofac Surg* 1999;28(3):181-7.
12. Zarb GA, Schmitt A. The longitudinal clinical effectiveness of osseointegrated dental implants in anterior partially edentulous patients. *Int J Prosthodont* 1993;6(2):180-8.

13 Lindh T, Gunne J, Tillberg A, et al. A meta-analysis of implants in partial edentulism. *Clin Oral Implants Res* 1998;9(2):80-90.

14. Tischler M. Dental implants in the esthetic zone. Considerations for form and function. *NY State Dent J* 2004;70(3):22-6.